

Kinderchirurgische Klinik Kinderspital Luzern		FRAKTUREN Allgemeines und Richtlinien
2011 / Dr. Sossai 2017 / Dres. Götze u. Sossai		Seite 1 / 4

OBERE EXTREMITÄT	Therapie	Ruhig- stellung	Sport- verbot	Kontrollröntgen	OSME ab
------------------	----------	--------------------	------------------	-----------------	---------

CLAVICULAFRAKTUREN					
Schaft	Mitella	2 Wo	8 Wo	0 / ggf 1 Wo / kein	
	evtl. >12 J und stark verkürzt oder perforierend OP mit TMN	2 Wo	8 Wo	0 / 6 Wo	Nach Durchbau
Medial / lateral	Gilchrist wenn undisloziert	3 Wo	12 Wo	0 (ggf. CT) / 1 / 3 Wo	
	ggf. operativ Zuggurtung	3 Wo	12 Wo	0 (ggf. CT) / 6 Wo	8 - 12 Wo
1) OBERARMFRAKTUREN					
1.1) Subcapital / metaphysär	Reposition / Gilchrist	3 Wo	8 Wo	0 / 1 / 3 Wo	
	TMN (ggf. + Gilchrist)	2 Wo	8 Wo	0 / 6 Wo	12 Wo
1.2) Humerusschaft	Gilchrist	4 Wo	8 Wo	0 / 1 / 4 Wo	
	TMN	2 Wo	8 Wo	0 / 6 Wo	12 Wo
1.31) Supracondylär	Grad I und evtl. II: OA-Gips oder Cuff'n'Collar	3 Wo	8 Wo	0 / 1 / (3 Wo)	
	Grad III und evtl. II: KD	3 Wo	8 Wo	0 / 3 / (6 Wo)	3 od. 6 Wo
1.32) Condylus radialis / Transcondylär / Y-Fraktur	Selten OA-Gips bei Dislokation < 2 mm	3 Wo	8 Wo	0 / 1 Wo gipsfrei / 3 Wo	
	Meist operativ: Schraube / KD	3 Wo	8 Wo	0 / 6 Wo	8 - 12 Wo
1.33) Epicondylus ulnaris	OA-Gips bei Dislokation < 2 mm	3 Wo	8 Wo	0 / 1 Wo gipsfrei / 3 Wo	
	Meist operativ: Schraube / KD	3 Wo	8 Wo	0 / 6 Wo	8 - 12 Wo
2) VORDERARMFRAKTUREN					
2.11) Olecranon / prox. Ulna	Selten OA-Gips (in 60° Flex) bei Dislokation < 2 mm, keine Stufe	3 Wo	8 Wo	0 / 1 Wo gipsfrei / 3 Wo	
	Meist Zuggurtung	1 Wo	8 Wo	0 / 3 / 6 Wo	12 Wo
2.12) Radiusköpfchen / -hals	OA-Gips bei <45° + <10 J od. <20° + > 10 J	3 Wo	8 Wo	0 / 1 / 3 Wo	
	Sonst TMN, ebenso bei ad latus Dislokation > ½ Schaftb.	2 Wo	8 Wo	0 / 3 / 6 Wo	6 Wo
2.21) Ulnaschaft / Monteggia-Fx	Reposition und OA-Gips	4 Wo	8 Wo	0 / 1 / 4 Wo	
	TMN, selten KD	2 Wo	8 Wo	0 / 3 / 12 Wo	12 Wo
2.22) Vorderarmschaft	Reposition, Grünholz , OA-Gips wenn stabil, je nach Alter	<6 J: 4 Wo >6 J: 6 Wo	12 Wo	0 / 1 Wo / 4 od. 6 Wo	
	TMN	1 Wo	12 Wo	0 / 4 / 12 Wo	12 Wo
2.23) Distal Epi-/Metaphysär	OA-Gips wenn stabil	4 Wo	8 Wo	0 / 1 Wo / (2 Wo) / 4Wo	
	Operativ: KD	4 Wo	8 Wo	0 / 4 Wo	3 Wo
	Tolerabel: <12J <30°; >12J <10°				
2.3) Wulstfraktur	Vorderarmschiene	2-3 Wo	6 Wo	0 / KliKo Kinderarzt	
HANDFRAKTUREN					
Scaphoid	Meist OA-Scaphoidgips wenn Dislokation < 1-2 mm	6 Wo +6 Wo Alter!	12 Wo	0 / 2 / 6 Wo	
Metacarpalia	VA-Schiene Intrinsic plus wenn Abkippung <30° sagittal und <10° Rotation und Achse	4 Wo	8 Wo	0 / 1 / 4 Wo	
	KD, selten TMN oder Platte	4 Wo	8 Wo	0 / 1 / 4 Wo	4 - 8 Wo
Fingerfraktur	Repo + VA-Schiene Intrinsic plus Cave: Rotationfehler!	3 Wo	8 Wo	0 / 1 / 3 Wo	
	Operativ: KD	3 Wo	8 Wo	0 / 3 Wo	3 Wo

Kinderchirurgische Klinik Kinderspital Luzern		FRAKTUREN Allgemeines und Richtlinien
2011 / Dr. Sossai 2017 / Dres. Götze u. Sossai		Seite 2 / 4

UNTERE EXTREMITÄT	Therapie	Ruhig- stellung	Sport- verbot	Kontrollröntgen	OSME ab
3) OBERSCHENKELFRAKTUREN Langzeitkontrollen Beinlänge, Torsion und Achse kontrollieren!					
3.1) Schenkelhals / Fuge	Operativ: Drähte / Schraube(n)	6 Wo	12 Wo	0 / 6 / 12 Wo / 6 Mo / 1 J	6 Mo
3.21) Per- / subtrochantär	< 3J evtl. Gips / Overheadext.	2-3 Wo	12 Wo	0 / 1 / 2-3 / KliKo 6 Mo	
	Meist operativ: TMN, Platte	6 Wo	12 Wo	0 / 6 / 12 Wo	6 Mo
3.22) Femurschaft	< 3J evtl. Gips / Overheadext.	3 Wo	12 Wo	0 / 1 / 3 / KliKo 6 Mo	
	Meist operativ: TMN	6 Wo	12 Wo	0 / 6 / 12 Wo	6 Mo
	ggf. Fix Ex (Fx Schräg / Trümmer)	3 Wo	12 Wo	0 / 3 / 8 - 12 Wo	8 - 12 Wo
3.3) Distal / condylär	OS-Gips wenn undisloziert	6 Wo	12 Wo	0 / 1 / 6 Wo	
	Meist KD (evtl. TMN od. Fix Ex)	6 Wo	12 Wo	0 / 6 / 12 Wo	12 Wo
PATELLAFRAKTUREN					
	OS-Gips oder Brace wenn Längsfraktur Dislokation < 2 mm	6 Wo	12 Wo	0 / 1 / 6 Wo	
	Zuggurtung	2 Wo	12 Wo	0 / 6 Wo	6 Mo
4) UNTERSCHENKELFRAKTUREN Langzeitkontrollen Beinlänge, Torsion und Achse kontrollieren!					
4.11) Eminentia intercondylaris Fx	Typ I, evtl. Typ II: 3 Wo OS-Gips in Ext. und dann in 10° Flex.	6 Wo	12 Wo	0 / 1 / 6 Wo	
	Typ III-IV, evtl. Typ II: Operativ	6 Wo	12 Wo	0 / 6 Wo	Keine
4.12) Proximal / metaphysär	OS-Gips (cave Valgus!)	6 Wo	8 Wo	0 / 1 / 6 Wo	
4.2) Unterschenkelschaft	OS-Gips wenn stabil, bis 4J, 5J; ab 6J	4 Wo 5 Wo; 6 Wo	12 Wo	0 / 1 / 6 Wo	
	Fixateur Externe	3 Wo	12 Wo	0 / 3 / 12 Wo	12 Wo
	Platte	4 Wo	12 Wo	0 / 4 / 12 Wo	6 - 12 Mo
	TMN	6 Wo	12 Wo	0 / 6 / 12 Wo	3 - 6 Mo
4.3) Distal / metaphysär	Reposition / US-Gips	6 Wo	8 Wo	0 / 1 / 6 Wo	
	Operativ: KD oder	6 Wo	8 Wo	0 / 6 Wo	12 Wo
	TMN	6 Wo	8 Wo	0 / 6 / 12 Wo	3 - 6 Mo
4.4) Malleolarfrakturen	Gips wenn undisloziert	6 Wo	12 Wo	0 / 1 / 6 Wo	
	Operativ: KD oder Schraube	6 Wo	12 Wo	0 / 6 Wo	12 Wo
FUSSFRAKTUREN					
Metatarsalia	Meist konservativ US-Gips Gff. harte Sohle bei MT II-IV	4 Wo	8 Wo	0 / 1 Wo gipsfrei / 4 Wo	
	Bei Dislokation KD od. Schraube	4 Wo	8 Wo	0 / 4 Wo	4-8 Wo
Zehenfrakturen	Meist konservativ: Pflaster- zügelverband, harte Sohle, etc.	3 Wo	6 Wo	0 / kein	
	Selten bei Dislokation KD	3 Wo	6 Wo	0 / 3 Wo	3 Wo

Es sind die häufigsten Frakturtypen ohne Anspruch auf Vollständigkeit aufgelistet. Therapie und Nachbehandlung können von Faktoren beeinflusst werden, die zu Abweichungen gegenüber diesen Richtlinien führen.

Nicht dislozierte oder reponierte, stabile Frakturen, insbesondere Wulst- und Stauchungsfrakturen und Fissuren, werden gegipst und wann immer möglich beim Kinderarzt ohne Röntgen nachkontrolliert.

Die Nachbehandlung richtet sich nach der betroffenen Extremität, der Frakturlokalisierung und der Art der Osteosynthese. Der Operateur legt die Nachbehandlung in Sonderfällen ggf. abweichend vom Schema im OP-Bericht fest. Im obigen Schema heisst "Ruhigstellung" je nach Fall Rollstuhl, Stockentlastung (voll / teil), Gips, etc.

Kinderchirurgische Klinik Kinderspital Luzern		FRAKTUREN Allgemeines und Richtlinien
2011 / Dr. Sossai 2017 / Dres. Götze u. Sossai		Seite 3 / 4

Gipse

- Jeder **zirkuläre Gips** muss am Folgetag durch medizinisches Personal kontrolliert werden (= **Gipskontrolle**).
- **Gipse** werden **immer gespalten** angelegt und nach ca. 1 Woche zirkularisiert (**siehe gesondertes Gipsschema**).

Osteosynthesen

- **Adaptationsosteosynthesen mit Kirschnerdrähten** (Spickdrähte) sind instabil, brauchen einen Gips
- **Platten- / Schraubenosteosynthesen** sind übungsstabil, erlauben aber keine sofortige Vollbelastung
- **Marknagelungen (ESIN, TMN)** sind elastisch-stabil, bei Schmerzfreiheit übungsstabil, frühe Teilbelastung
- **Fixateur Externe** ergeben teilbelastungsstabile Osteosynthesen.
- **Zuggurtungen** (K-Drähte und Cerclagen kombiniert) sind übungs- bis belastungsstabil.

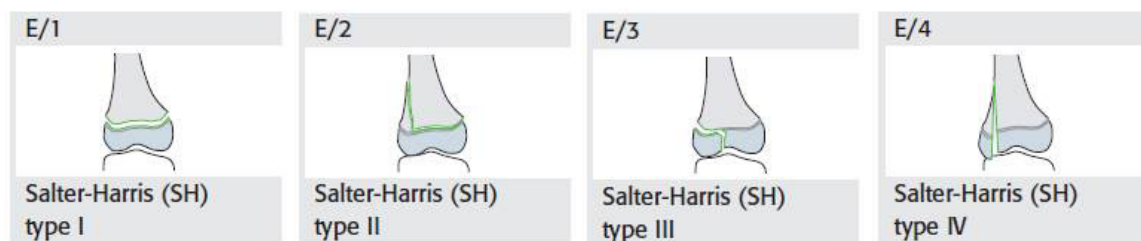
Die **Materialentfernung** richtet sich nach der Lokalisation der Fraktur, nach der Art der hier auftretenden Kräfte, nach Art der Osteosynthese und nach dem Durchbau des Knochens.

- **Kirschnerdrähte** adaptieren Fragmente ohne sie zu halten. Sie haben die Tendenz zu „wandern“, weshalb sie nach wenigen Wochen entfernt werden sollten
- **Plattenosteosynthesen** ergeben eher eine längere Heilungszeit, oft wurde das Frakturhämatom entfernt.
- **Marknägel** erlauben Mikrobewegungen im Frakturspalt, die Frakturheilung geht über einen vitalen Kallus und erfolgt im Vergleich zur Plattenosteosynthese schneller
- **Fixateur externe** erlaubt nach Beginn der Konsolidation eine Dynamisierung, d.h. den Durchbau fördernde Bewegungen können „erlaubt“ werden

Kinderchirurgische Klinik Kinderspital Luzern		FRAKTUREN Allgemeines und Richtlinien
2011 / Dr. Sossai 2017 / Dres. Götze u. Sossai		Seite 4 / 4

Einteilung kindlicher epiphysärer Frakturen (AO PCCF, Salter-Harris)

- SH I = Epiphysenlösung
- SH II = Epiphysenlösung mit metaphysärem Keil
- SH III = Epiphysäre Gelenksfraktur
- SH IV = Fraktur mit epi- und metaphysärem Keil
- (SH V = Epiphysenfugenstauchung)



Diese Einteilung hat prognostische Bedeutung:

Frakturen SH I und II haben selten Auswirkungen auf das Wachstum, während SH III und IV, wie auch V häufiger zu einem vorzeitigem Epiphysenfugenschluss und einer Wachstumsstörung führen können. Ausserdem liegen bei Typ SH III und IV intraartikuläre Frakturen vor, die exakt reponiert werden müssen.

Fehlstellungen ad axim, ad latus, ad longitudinem können durch die Wachstumsvorgänge im Bereich der Epiphysenfuge je nach Lokalisation, Alter des Patienten und Ausmass der Fehlstellung in gewissem Masse korrigieren = sog. Remodeling, am wirksamsten bei metaphysären Frakturen, die nahe an stark wachsenden Fugen liegen: Schulter, Handgelenk und Knie.

Physiotherapie:

Bei Kindern nach Frakturbehandlung selten notwendig, Ausnahmen sind Gelenkfrakturen und Jugendliche.

Pseudarthrosen und Sudeck'sche Reflexdystrophien kommen bei Kindern sehr selten vor.

Gelenkversteifungen sind bei Kindern, auch nach längerer Immobilisation, kaum zu befürchten. Deshalb sind Fixationen mit ungünstiger Gelenkstellung zur besseren Stabilisierung der Fraktur durchaus in gewissem Masse und je nach Indikation erlaubt: Spitzfuss, Hyperflexion bzw. Extension von Handgelenk oder Ellbogen.

Langzeitkontrollen: Gelenkfrakturen, Frakturen der Epiphysenfugen